

Apr 01  
11:34:42  
Mag =  
R

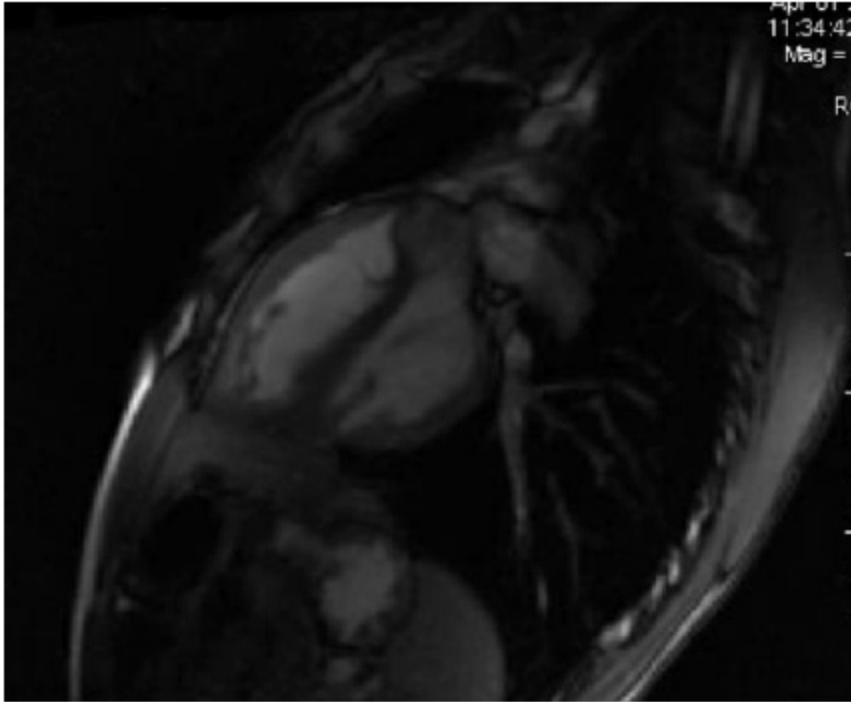


Figure 1 Coupe IRM petit axe basal montrant le kyste hydatique au niveau de la région infundibulaire